

# Wond- en stomazorg

---



# Wondzorg

---

- ❖ Huid belangrijkste orgaan van het lichaam, bescherming invloeden buitenaf.
- ❖ Huidverzorging belangrijk onderdeel neonatale zorgverlening.

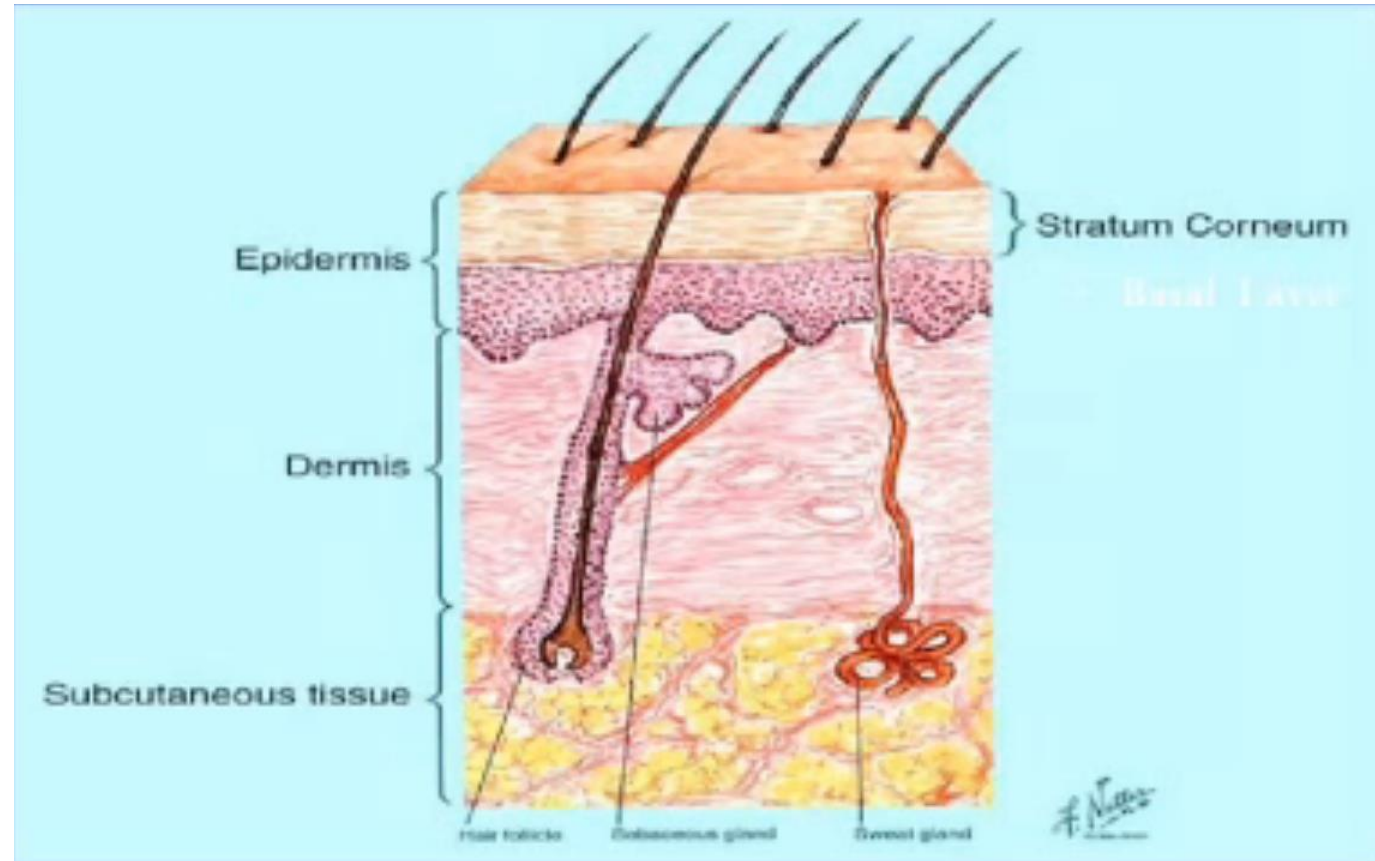


# Huidopbouw

Epidermis : barrière fonctionnelle, stratum corneum (hoornlaag)

Dermis : collagène et élastiques fibres, sang, vaisseaux lymphatiques, cellules inflammatoires et nerfs

Subcutane laag: tissu conjonctif gras  
Développement chez le fœtus se développe au cours du dernier trimestre



Bron: Lund et al, 1999; van den Brink et al, 2013

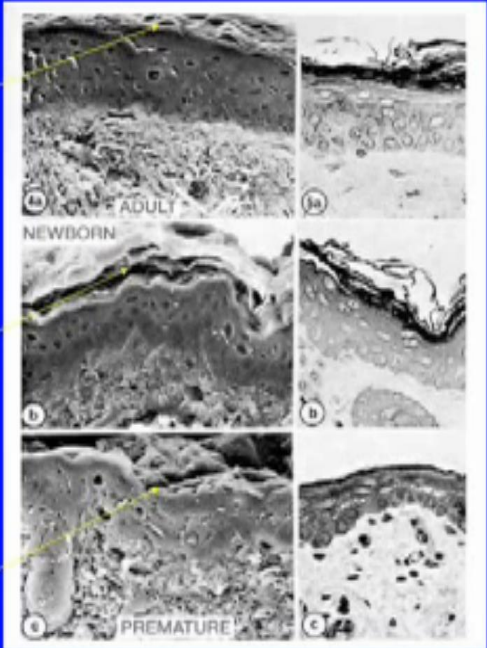
# Huid à terme neonaat versus prematuur

Grote verschil komt door onderontwikkelde stratum corneum.

- Aterme 10-20 lagen
- Prematuur <30 weken 2-3 lagen

Zwangerschapsduur 32 wkn barrièrefunctie huid vergelijkbaar met volwassenen.

## Stratum Corneum



The image displays a 3x2 grid of electron micrographs showing the stratum corneum. The top row, labeled 'Adult SC', shows a thick, multi-layered structure with 10-20 layers. The middle row, labeled 'Newborn SC', shows a similar thickness with 10-20 layers. The bottom row, labeled 'Premature Infant', shows a significantly thinner structure with only 2-3 layers. Yellow arrows point from the text labels to the corresponding images.

- 10-20 layers of stratum corneum in term infants and adults
- Far fewer layers in premature infants <30 weeks, increased fluid and heat losses

Bron: Lund et al, 1999; van den Brink et al, 2013

Extreem prematuren 7-9 wkn voordat er sprake is van functionele barrièrefunctie. Bij 26-30 weken duurt het maar 2-4 wkn.

Gemakkelijk huidlaesies doordat verbinding tussen opper- en ledenhuid minder sterk is.



# Wondverzorging

---

- ❖ Geen specifieke literatuur over pijn bij wondverzorging.
- ❖ Artikelen over adviezen over het handelen en pijnverlichting tijdens wondverzorging:
  - Met twee verpleegkundigen verzorging uitvoeren
  - Sucrose, pleisterverwijderaar, analgesia, hands-on, licht- en geluidreductie
  - Keuze materiaal is van belang. Voldoende absorberend verband, gebruik van plakkend materiaal vermeden worden. Materiaal wat niet frequent verwisseld moet worden.
  - Verband wissel is een van de pijnlijkste fasen in het wondverzorgingsproces.



# Stomaverzorging

---

- ❖ Stoma zelf is ongevoelig, geen zenuwcellen aanwezig.
- ❖ Verwijderen van huidplak kan als pijnlijk ervaren worden
  - deze verwijderen met speciale reinigingsdoekjes WBF en goed de huid ondersteunen
- ❖ Er kan pijn optreden indien er huidirritaties zijn rondom de stoma, vooral als er open plekjes zijn waar feces op komt (met name uit ileum).
  - altijd goed de huidplak inspecteren om te kijken hoe ver deze is opgelost; kan de huidplak 24 of 48 uur blijven zitten. Komt er ontlasting op de huid, is de huid rondom rood/stuk? Indien nodig overleggen met gespecialiseerd verpleegkundige of aandachtsvelder afdeling.
- ❖ Denk aan sucrose bij verzorging stoma





*Landelijke  
Pijnwerkgroep*

**NICU's**

[www.lpn-s.nl](http://www.lpn-s.nl)

---